

As pancreatites crônicas (PC) se caracterizam, do ponto de vista anátomo-patológico, pela fibrose progressiva do parênquima glandular, inicialmente focal e, a seguir, difusa por todo o pâncreas. Do ponto de vista evolutivo, geralmente, há persistência das lesões, mesmo com a retirada do fator causal, determinando alterações pancreáticas residuais anatômicas e funcionais.

A ecoendoscopia tem um papel importante no diagnóstico dessa patologia, sobretudo das formas mais leves e iniciais da doença, que não são identificadas pelos métodos de imagem convencionais e para as quais os testes funcionais pancreáticos apresentam uma sensibilidade relativamente baixa.

O último consenso relativo aos critérios necessários para estabelecer o diagnóstico ultrassonográfico de pancreatite crônica foi designado de Critérios de Rosemont. Essa classificação baseou-se na experiência de autoridades na matéria. Foram estabelecidos critérios **maiores (A e B)** e **menores**.

### **Critérios maiores A:**

- Focos hiperecoicos com cone de sombra;
- Cálculos do ducto pancreático principal.

### **Critério maior B:**

- Lobularidade contígua do parênquima.

### **Critérios menores:**

- Cistos;
- Ducto pancreático principal com contorno irregular;
- Ducto pancreático principal dilatado;
- Ramos secundários dilatados;
- Parede ductal hiperecoica;
- Faixas hiperecoicas;
- Focos hiperecoicos sem cone de sombra;
- Lobularidade não contígua do parênquima.

Apesar dessa classificação ser muito complexa, ainda é a mais utilizada na prática. E para que o diagnóstico de pancreatite crônica seja estabelecido, os critérios ultrassonográficos são analisados da seguinte forma:

### **Diagnóstico de certeza:**

- presença de dois critérios maiores A;
- presença de um critério maior A + um critério maior B;
- presença de um critério maior A + pelo menos três critérios menores.

### **Os achados são sugestivos de PC quando há:**

- presença de, pelo menos, 5 critérios menores;
- presença de um critério maior B + pelo menos 3 critérios menores;
- presença de um critério maior A + menos três critérios menores.

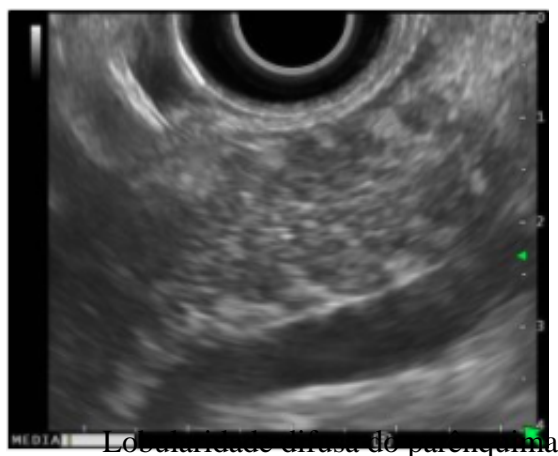
### **Os achados são indeterminados para PC quando há pelo menos:**

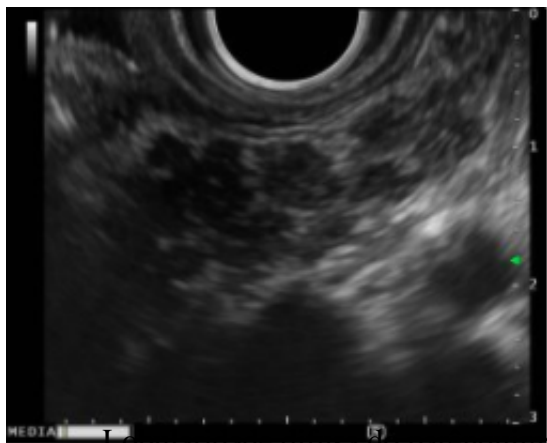
- presença de 3 a 4 critérios menores e nenhum critério maior;
- presença apenas de um critério maior B ou com menos três critérios menores.

### **Os achados são NEGATIVOS para PC quando há:**

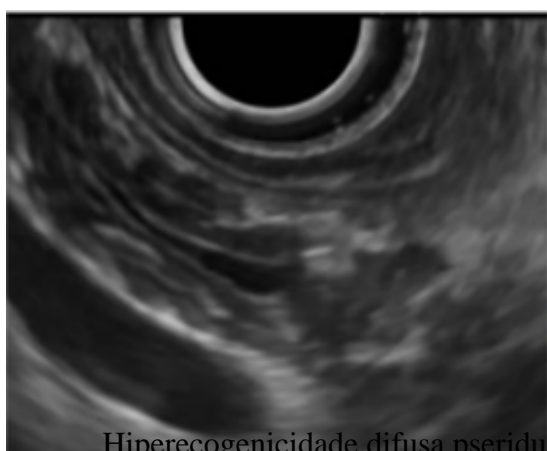
- presença de apenas 2 critérios menores e nenhum critério maior.

O achados ultrassonográficos usualmente encontrados nos casos de PC são:

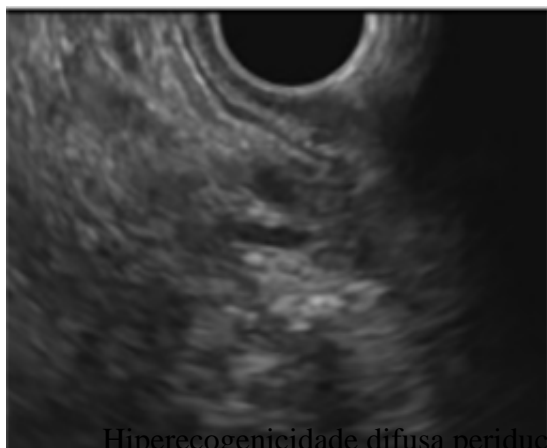



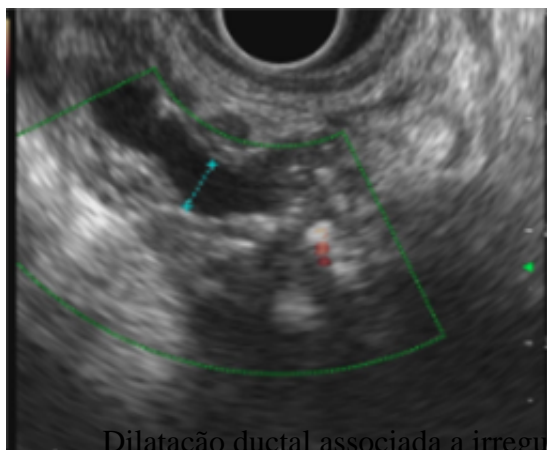
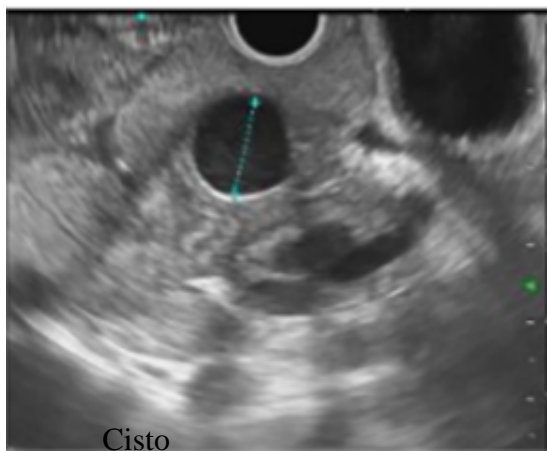
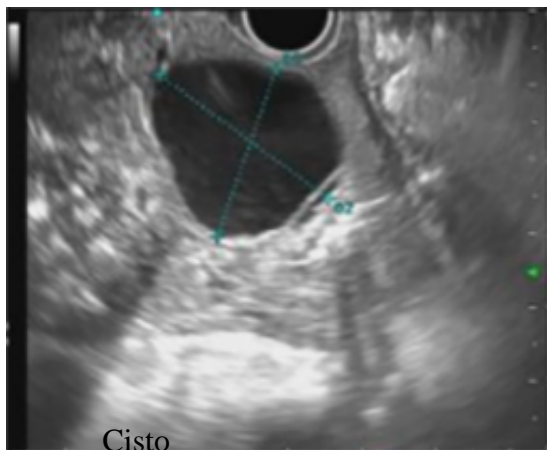
Lobularidade difusa do parênquima

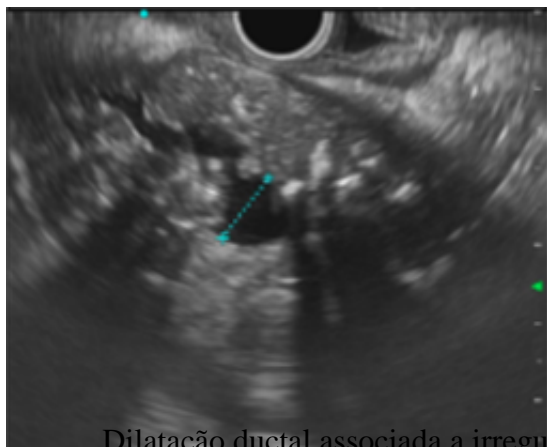


Hiperecogenicidade difusa pseriductal

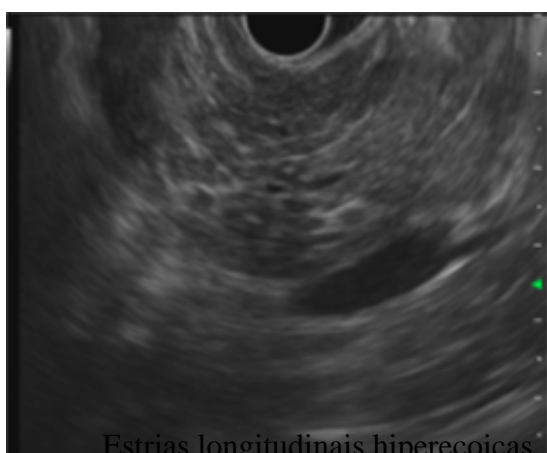


Hiperecogenicidade difusa periductal

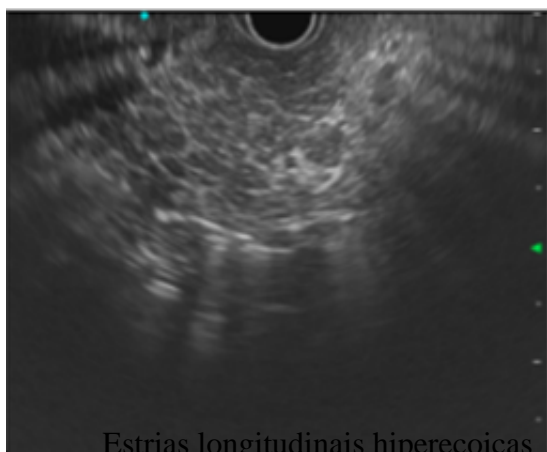




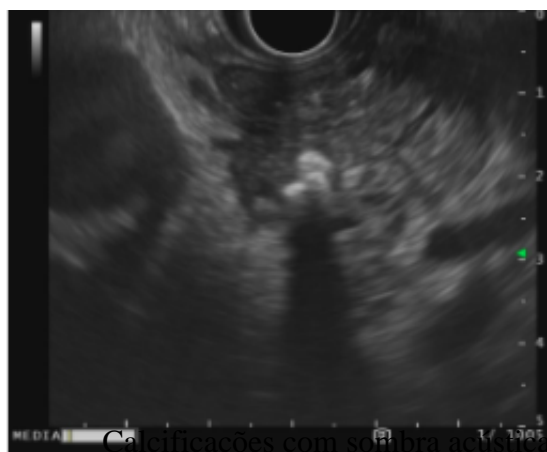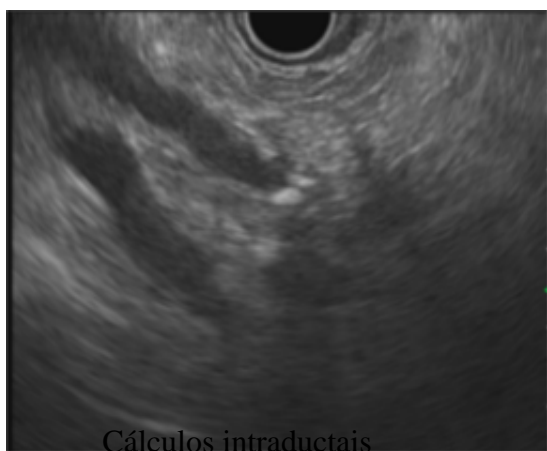
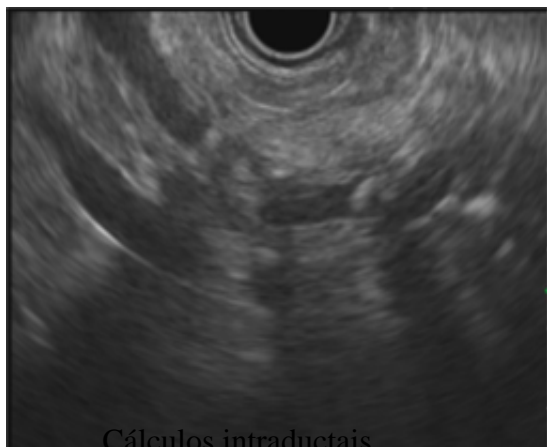
Dilatação ductal associada a irregularidade

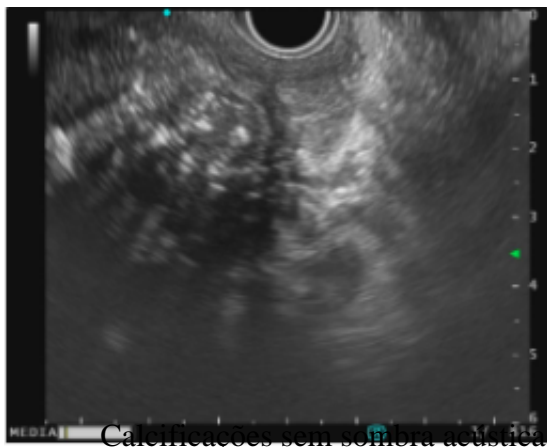


Estrias longitudinais hiperecoicas

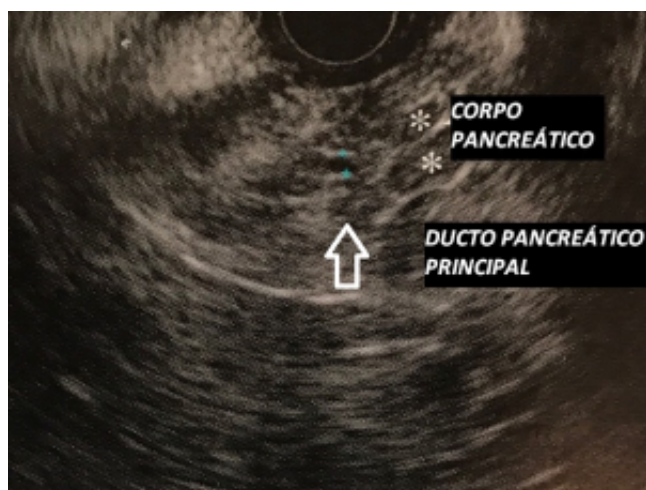

Estrias longitudinais hiperecoicas

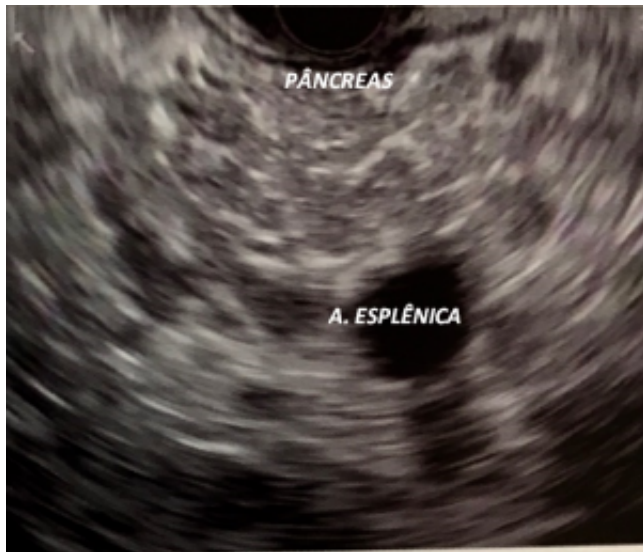




As imagens ultrassonográficas abaixo são de um paciente com pancreatite crônica. Nas imagens, notamos alguns critérios que corroboram com esse diagnóstico.

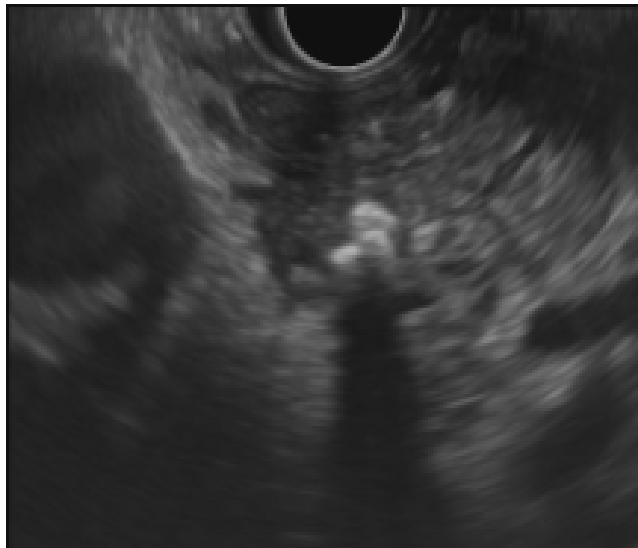


Ecoendoscopia setorial exibindo lobularidade difusa do corpo pancreático associada a estrias longitudinais hiperecoicas.

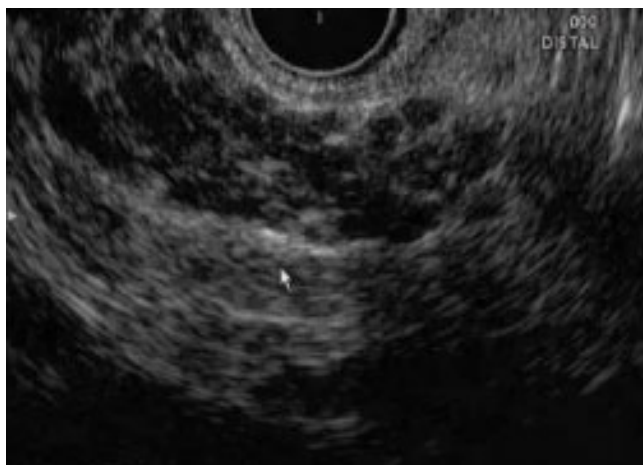

maior.

Mesmos achados da figura anterior, porém com range



Focos hiperecoicos com sombra acústica posterior.



Lobularidade difusa do parênquima.



Clique nos links abaixo e assista aos vídeos de alguns pacientes com pancreatite crônica submetidos à EUS:

[EUS Pancreatite crônica 1](#)

[EUS Pancreatite crônica 2](#)



[EUS Pancreatite crônica 3](#)