

O Endoflip™ é uma técnica inovadora que utiliza a tecnologia de planimetria por impedância para avaliar a **distensibilidade** de órgãos gastrointestinais.

Apesar de desenvolvido em 2009, o seu uso ainda é restrito a ambientes de pesquisa devido ao custo elevado e à necessidade de maiores evidências para melhor padronização do método.

Consiste de um cateter que apresenta em sua extremidade distal um balão distensível de 8 ou 16 cm (Figuras 1 e 2). Neste balão, estão localizados 16 pares de sensores de planimetria por impedância, que são capazes de medir a área de secção transversal de um plano do órgão (planimetria) utilizando a resistência elétrica (impedância) do fluido existente no balão.

Na extremidade distal do cateter, está localizado ainda um transdutor de pressão, que é responsável por aferir a pressão dentro do balão. Desta forma, dividindo-se a área transversal pela pressão, podemos determinar o **Índice de Distensibilidade** em resposta à distensão controlada por volume.

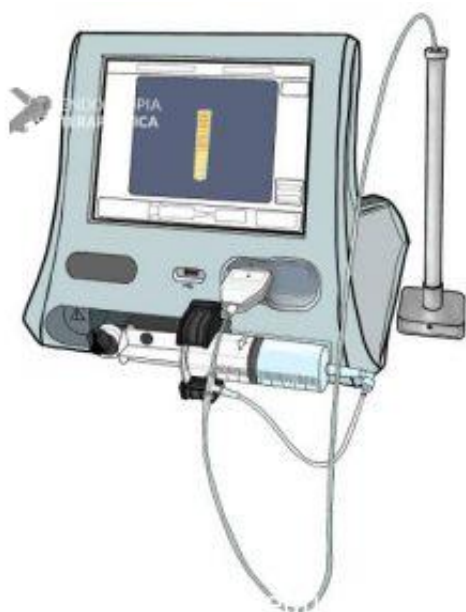


Figura 1: Representação do monitor do Endoflip™ (Su B et al, 2020).

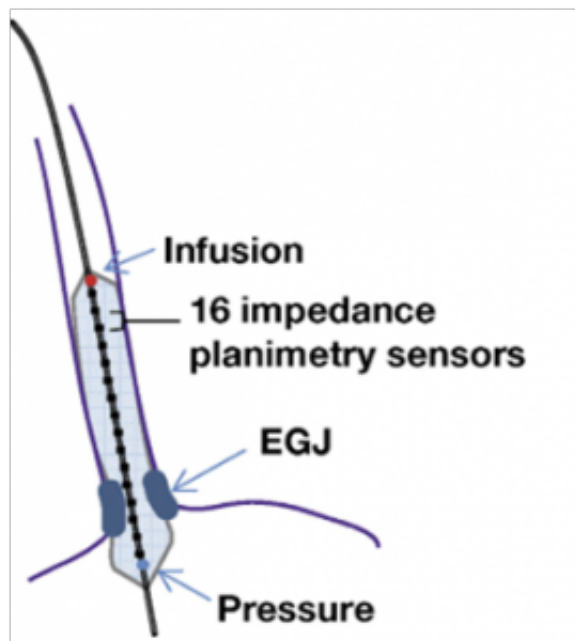


Figura 2: Representação do cateter Endoflip™ realizando medidas em esfíncter inferior do esôfago (Hirano et al, 2017).

—

A grande parte dos estudos com o Endoflip™ foi realizada para avaliação esofágica. Para tal, o cateter é introduzido com o paciente sedado, geralmente após a endoscopia digestiva alta.

Com a introdução do Endoflip™ 2.0 em 2017, foi associado ainda um sistema de topografia, que permite avaliar a motilidade esofágica (se ausência de ondas, se contrações anormais retrógradas ou contrações normais anterógradas) – Figura 3.

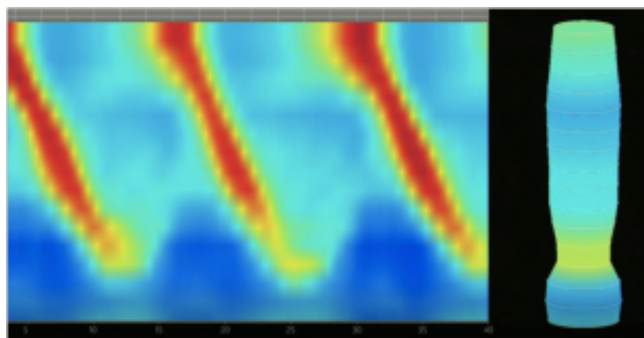


Figura 3: Exame sem alterações, apresentando junção esofagogástrica com distensibilidade normal e contrações normais anterógradas (Dorsey YC et al, 2020).

—

**As potenciais aplicações do método são:**

### 1. Avaliação de disfagia e acalásia

- Destaque naqueles pacientes com clínica suspeita de acalásia, mas dúvida diagnóstica devido relaxamento normal da junção esofagogástrica (JEG) em exame de manometria;
- Utilidade em pacientes que não conseguem realizar a manometria por não tolerarem o desconforto da sonda (o Endoflip™ é realizado sedado);
- Índice de distensibilidade da JEG  $> 3 \text{ mm}^2/\text{mmHg}$  e contrações anterógradas sugerem normalidade (Figura 3);
- Índice de distensibilidade  $\leq 1.6 \text{ mm}^2/\text{mmHg}$  da JEG, bem como ausência de contrações (figura 4) ou contrações repetitivas retrógradas (figura 5) sugerem acalásia.
- Nos casos de diagnóstico manométrico de obstrução ao fluxo da JEG, o Índice de Distensibilidade da JEG  $< 2 \text{ mm}^2/\text{mmHg}$  é associado a melhor resposta sintomática a terapias similares à da acalásia, enquanto valores  $> 3 \text{ mm}^2/\text{mmHg}$  são favoráveis ao seguimento conservador.

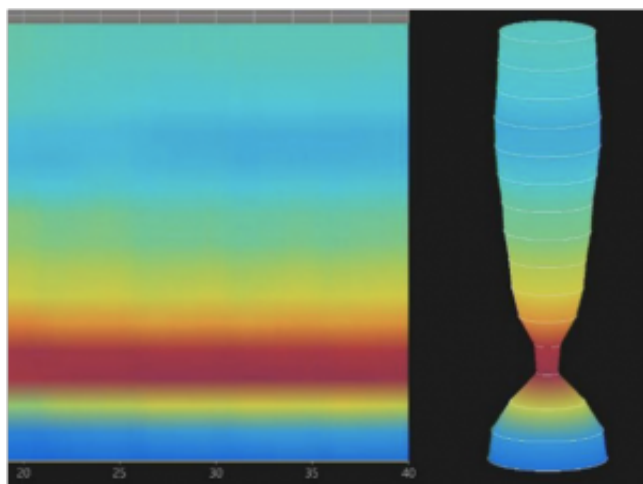


Figura 4: Junção esofagogástrica com distensibilidade reduzida e ausência de contrações, sugerindo Acalásia tipo I (Dorsey YC et al, 2020).

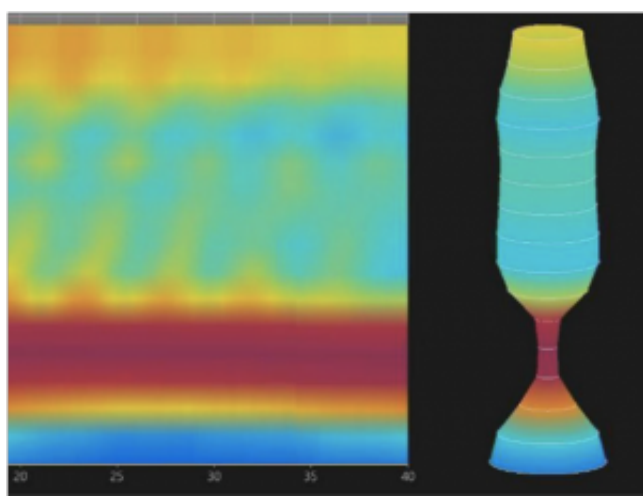


Figura 5: Junção esofagogástrica com distensibilidade reduzida e contrações repetitivas retrógradas, sugerindo Acalásia tipo III (Dorsey YC et al, 2020).

## 2. Uso intra-operatório para guiar ajustes em miotomias e funduplicaturas

- Em miotomias, valores de Índice de Distensibilidade da JEG entre 4.5 e 8.5 mm<sup>2</sup>/mmHg sugerem melhores resultados (Figura 6);
- Em funduplicaturas, valores de Índice de Distensibilidade da JEG entre 2 e 3.5 mm<sup>2</sup>/mmHg foram associadas com menor índice de disfagia e de refluxo após procedimento.

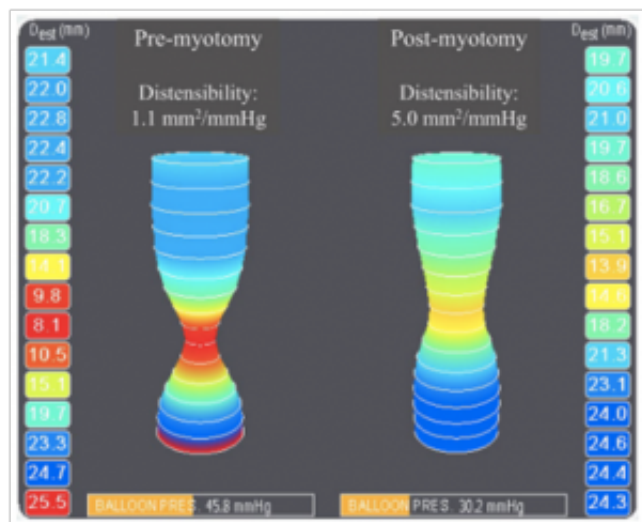


Figura 6: Índice de distensibilidade da Junção esofagogastrica antes e após miotomia em paciente com acalásia (Su B et al, 2020)

## 3. Avaliação na esofagite eosinofílica

- Identificar a distensibilidade esofágica, de modo a identificar estreitamentos fibroestenóticos que nem sempre são bem avaliados pela endoscopia.
- Potencial benefício em pacientes que persistem com disfagia a despeito da remissão histológica, podendo guiar possíveis dilatações.

## 4. Outros potenciais usos

- Avaliar distensibilidade do piloro em pacientes com suspeita de gastroparesia
- Avaliar canal anal em pacientes com incontinência.

## REFERÊNCIAS

- [1] Dorsey YC, Posner S, Patel A. Esophageal Functional Lumen Imaging Probe (FLIP): How Can FLIP Enhance Your Clinical Practice? Dig Dis Sci 2020. Online ahead of print. doi:10.1007/s10620-020-06443-8.

[2] Hirano I, Pandolfino JE, Boeckxstaens GE. Functional Lumen Imaging Probe for the Management of Esophageal Disorders: Expert Review From the Clinical Practice Updates Committee of the AGA Institute. *Clin Gastroenterol Hepatol* 2017;15:325–34. doi:10.1016/j.cgh.2016.10.022.

[3] Su B, Novak S, Callahan ZM, Kuchta K, Carbray JA, Ujiki MB. Using impedance planimetry (EndoFLIP™) in the operating room to assess gastroesophageal junction distensibility and predict patient outcomes following fundoplication. *Surg Endosc* 2020;34:1761–8. doi:10.1007/s00464-019-06925-5.

[4] Su B, Dunst C, Gould J, Jobe B, Severson P, Newhams K, et al. Experience-based expert consensus on the intra-operative usage of the endoflip impedance planimetry system. *Surg Endosc* 2020. doi:10.1007/s00464-020-07704-3.

