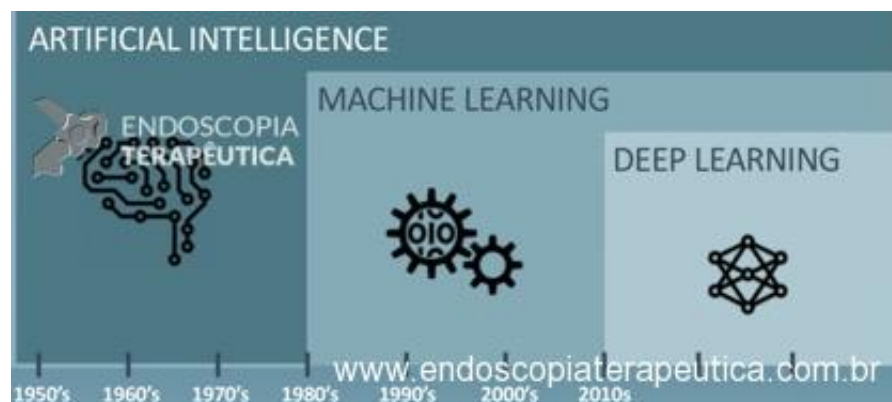


A **Inteligência artificial (IA)** pode ser definida como a tecnologia que permite que máquinas processem informações e funções em nível igual ou superior ao humano. Na medicina, a IA está sendo adaptada para abordar questões clínicas e auxiliar na tomada de decisões terapêuticas.

Machine Learning é o campo da inteligência artificial no qual computadores usam dados para melhorar seu desempenho em uma tarefa sem instruções explícitas. Isso permite que as máquinas aprimorem suas funções com o passar do tempo, através da própria experiência, sem a necessidade de serem reprogramadas. Um exemplo de Machine Learning é o “Spam” dos emails, que é configurado para filtrar emails duvidosos, mas que na prática, nem sempre acerta.

Já o **Deep Learning** é um subcampo mais recente e avançado do Machine Learning, que utiliza várias camadas de processamento de dados, baseado em redes neurais artificiais. Por exemplo, as **redes neurais convolucionais**, conhecidas como CNNs (Convolutional Neural Networks) são uma classe de redes neurais artificiais projetada para pensar de maneira semelhante ao cérebro humano, usando conjuntos de dados de imagens para aprender padrões na correlação dessas imagens.

Isso é conseguido com uma construção semelhante da mesma forma como os neurônios biológicos são interconectados. Ao conectar entradas por meio do reconhecimento de padrões, uma CNN pode "aprender" o processo de classificação como um humano. Esses modelos são treinados com conjuntos de dados contendo imagens que têm um elemento de interesse versus conjuntos de dados que não. Com o tempo, as CNNs aprendem a detectar o elemento de interesse com mais precisão. Uma CNN faz inferências e previsões como se acreditasse que o elemento de interesse está presente em uma determinada imagem, mesmo que nunca tenha visto essa imagem específica antes.



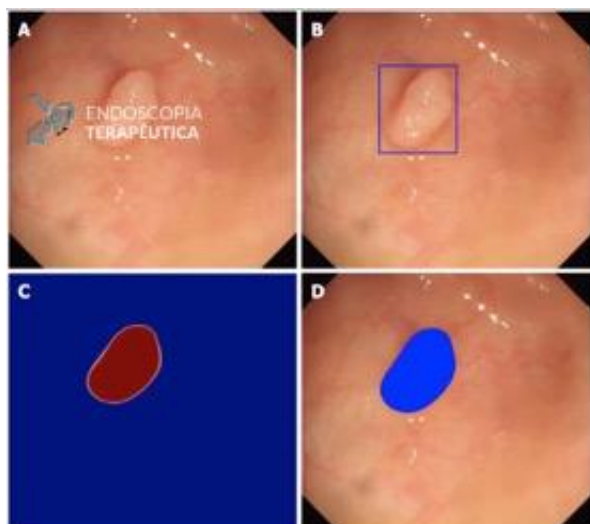
Atualmente, essa tecnologia tem sido utilizada para desenvolver sistemas de processamento de imagens médicas de alto desempenho, que estão começando a ser utilizadas na área de endoscopia, como o sistema CAdE (Computer Aided Detection), que detecta lesões clinicamente significativas em imagens médicas, tecnologia semelhante ao reconhecimento de face dos telefones celulares atuais; e o sistema CAdx (Computer Aided Diagnosis), que tem contribuído com o diagnóstico, tentando se igualar ou superar o diagnóstico histopatológico de lesões, através de técnicas de “biópsia óptica”, auxiliando assim nas decisões terapêuticas.

CADe (Computer Aided Detection)

Lesões não reconhecidas pelo campo visual são um problema na endoscopia. O nível de habilidade, os padrões de rastreamento e a distração dos endoscopistas causados ??por fadiga ou fatores emocionais podem contribuir para tal. O CADe tem um papel importante no auxílio à detecção de lesões suspeitas.

A detecção automática de pólipos do cólon tem sido uma das principais áreas de interesse para aplicações de inteligência artificial em endoscopia gastrointestinal^[1]. A taxa de detecção de adenoma é um indicador de qualidade bem estabelecido na colonoscopia. Por exemplo, o aumento de 1% na taxa foi associado a uma diminuição de 3% na incidência de câncer colorretal^[2].

Wang et al projetaram um estudo prospectivo randomizado controlado em que os pacientes foram submetidos à colonoscopia diagnóstica com e sem assistência de um sistema automático de detecção de pólipos em tempo real por meio de um aviso visual e alarme sonoro simultâneo. O sistema de inteligência artificial aumentou significativamente a taxa de detecção de adenoma (29,1% vs 20,3%) e o número médio de adenomas por paciente (0,53 vs 0,31)^[3].




Automatic polyp detection by Wang et al. A: Original image obtained during colonoscopy. B: Automatic detection by box method. C: Probability map whereby red indicates high probability of polyp and blue indicates low probability of polyp. D: Automatic detection by box method whereby blue coloring indicates location of polyp

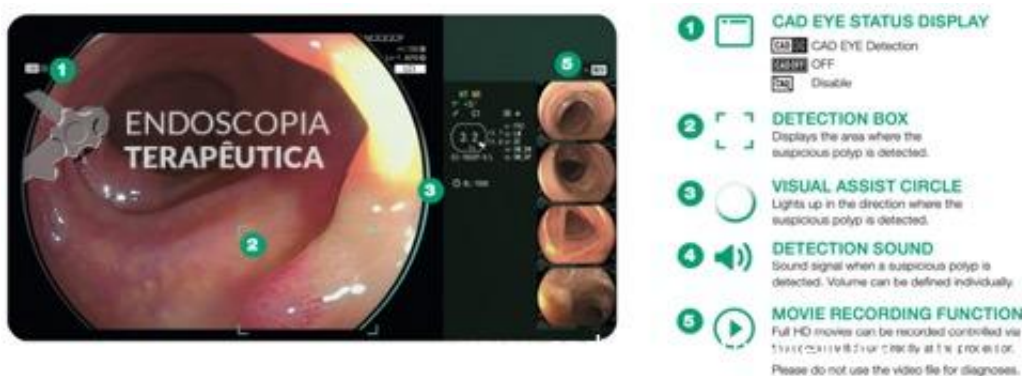Em um estudo preliminar do mesmo grupo, onde o algoritmo de Deep learning foi validado, encontrou-se uma sensibilidade por imagem de 94,38% e especificidade por imagem de 95,92%, além de um atraso na detecção quase imperceptível para os endoscopistas^[4].

<https://endoscopiaterapeutica.com.br/wp-content/uploads/2020/07/VIDEO-2020-04-09-18-54-14.mp4>

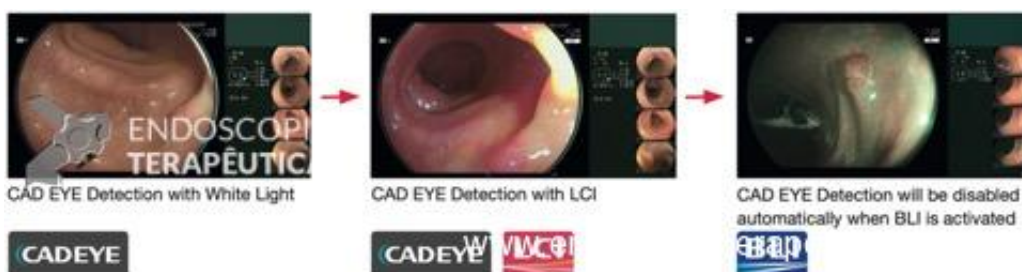Recentemente, a Fujifilm desenvolveu uma nova tecnologia de Inteligência Artificial baseada no Deep learning conhecida como "CADEYE" para auxiliar a detecção de pólipos durante a colonoscopia^[5,6].



Quando um pólipo suspeito é detectado na imagem endoscópica, uma caixa de detecção indica a área em que foi visto, um círculo de assistência visual acende nas proximidades e um sinal sonoro é emitido^[5,6].



A detecção CADEYE é ativada automaticamente quando utilizados os modos White Light Imaging (luz branca) e Linked Color Imaging (LCI) e será desativada quando o modo Blue Light Imaging (BLI) estiver ativado^[5,6].



Para garantir o desempenho ideal do sistema CADE e limitar os resultados falso-positivos são fundamentais boas técnicas de inspeção da mucosa, incluindo sucção cuidadosa de líquidos e detritos e

insuflação total do lúmen colônico, como pode ser observar no vídeo 2^[7].

<https://endoscopiaterapeutica.com.br/wp-content/uploads/2020/07/VIDEO-2020-04-09-18-54-31.mp4>

Na detecção de câncer gástrico, Hirasawa et al construíram uma CNN que obteve acurácia de 92,2%. Entretanto, devido ao confundimento com gastrites com área de atrofia avermelhada, metaplasias intestinais e atrofias, resultou num valor preditivo positivo de 30,6%^[8].

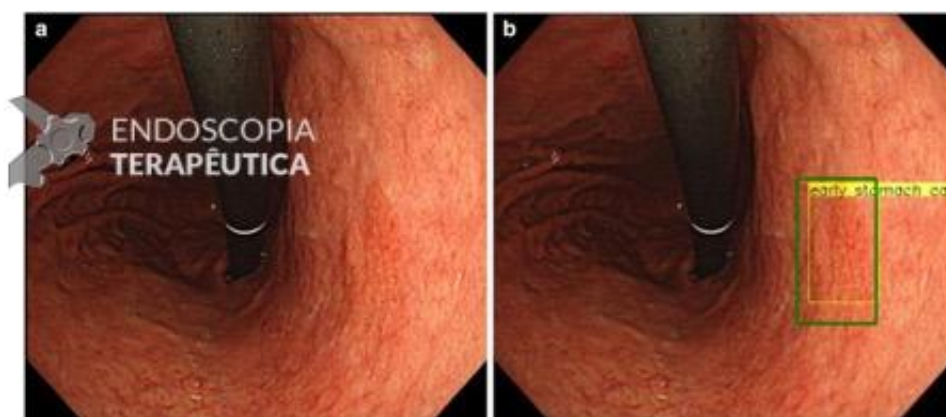


Fig.1 Output of the CNN. a A slightly reddish and flat lesion of gastric cancer appears on the lesser curvature of the middle body. b The yellow rectangular frame was marked by the CNN as a possible lesion and to indicate the extent of a suspected gastric cancer lesion. An endoscopist manually marked the location of the cancer using a green rectangular frame. [O-Ile, 5 mm, tub], T1a(cM)

Hirasawa et al

Ding et al demonstraram um modelo de AI para detecção de anormalidades do intestino delgado com auxílio de cápsulas endoscópicas que apresentou maior nível de sensibilidade do que gastroenterologistas na análise por lesão (99,90% vs 76,89%) e significativamente tempos de leitura mais curtos por paciente (5,9 minutos vs 96,6 minutos)^[9].

CADx (Computer Aided Diagnosis)

Com o desenvolvimento da técnica endoscópica, a exemplo da magnificação, narrow-band imaging (NBI) - da Olympus -, endocitoscopia e endomicroscopia confocal, abordagens custo-efetivas foram começando a surgir para obter informações histológicas em tempo real de imagens endoscópicas.

No entanto, a variabilidade de diagnósticos endoscópicos e histológicos limita a aplicação dessas técnicas, por serem operadores dependentes. Dessa forma, a análise computacional por meio do CADx pode fornecer soluções de suporte à decisão baseadas em “Computer-aid” (auxílio do computador) para esse problema, aplicando análise automática de imagens para melhorar a precisão do diagnóstico óptico das lesões e “biópsia” direcionada^[10].

No TGI superior, o CADx pode ser utilizado no diagnóstico de câncer de esôfago, infecção por

Helicobacter pylori (*H. pylori*) e câncer gástrico precoce (EGC)^[10].

A “área acastanhada” é a principal característica das lesões pré-cancerosas e do carcinoma precoce de células escamosas do estômago (ESCC) no NBI sem-magnificação, enquanto as alças capilares intrapilares (IPCLs) são as características principais sob NBI com magnificação. Infelizmente, não é fácil identificar esses recursos de imagem no ESCC desde o início. Quando o NBI foi usado por um endoscopista inexperiente, a sensibilidade para a detecção de ESCC foi de apenas 53%. Um estudo recente constatou que 6,4% dos pacientes apresentaram resultados de endoscopia negativa três anos antes do diagnóstico. Pensando nisso, LinJie Guo et al desenvolvemos um sistema CADx para diagnóstico de lesões pré-cancerosas e ESCCs com sensibilidade de 98,04% e especificidade de 5,03% na análise de imagens endoscópicas, e uma sensibilidade de 91,5% e especificidade de 99,9% na análise de vídeos endoscópicos^[11].

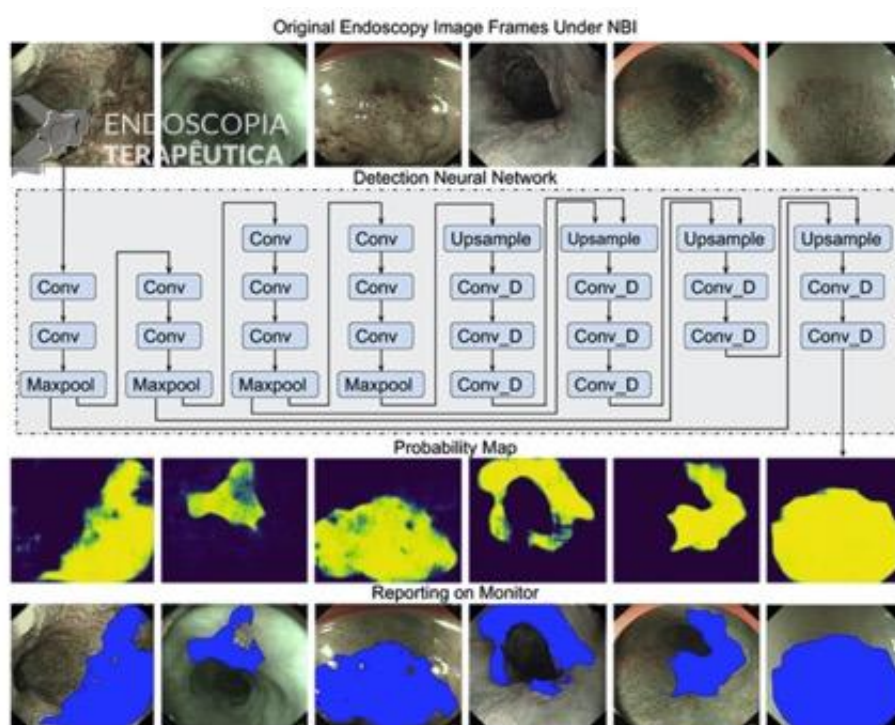


Figure 1. The architecture and workflow of the deep learning model. An artificial intelligence hot zone image was generated for any input endoscopic image. The yellow color indicates high possibility of a cancerous lesion, and the blue color indicates a noncancerous lesion. When CAD detects any precancerous lesion or early ESCC, the lesion of interest is covered with color. CAD: computer-aided diagnosis; ESCC: e-ophagal squamous cell carcinoma; NBI: narrow-band imaging.

LinJie Guo et al

A diferenciação endoscópica entre câncer gástrico precoce e lesões não-cancerígenas também é difícil, dependendo em grande parte do julgamento pessoal do endoscopista. Lan Li et al desenvolveram um sistema de IA para diagnóstico de câncer gástrico precoce com sensibilidade, especificidade e acurácia de 91,18%, 90,64% e 90,91%, respectivamente^[12].

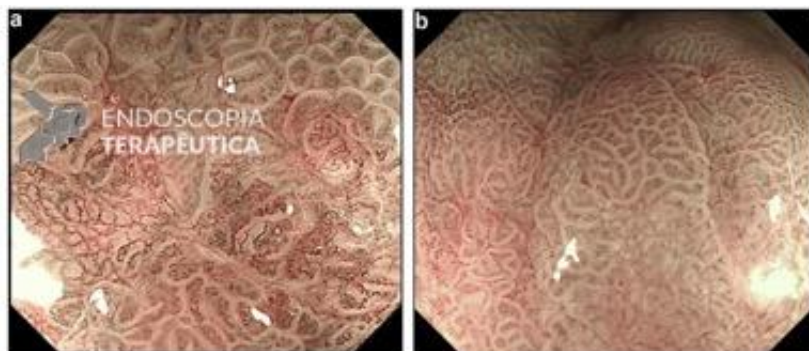
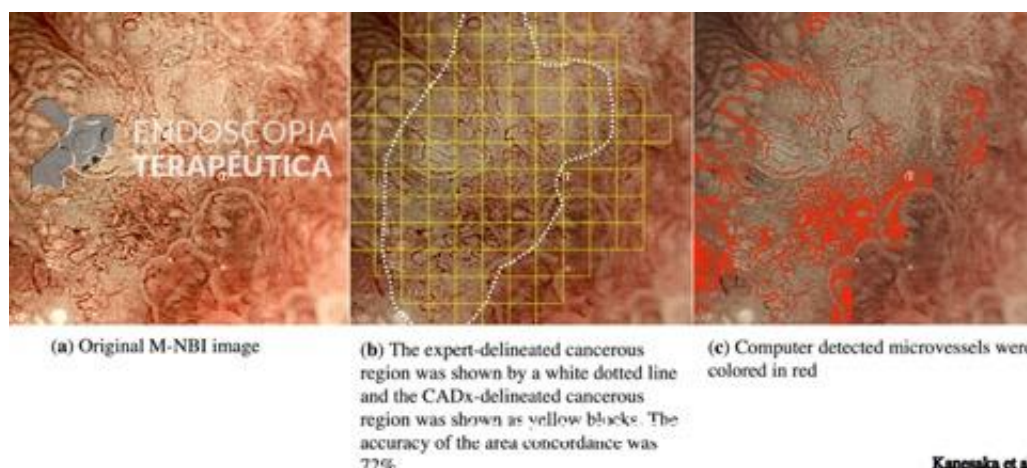


Fig. 3. Representative M-NBI images of gastric mucosal lesions. A large area diagnosed as early gastric cancer. The image was diagnosed as non-cancerous lesion.

Lin Li et al

Kanesaka et al desenvolveram um sistema CADx que, além de identificar, também delimita, em tempo real, a região do câncer gástrico precoce na ampliação de NBI com acurácia de 96,3%^[13].



(a) Original M-NBI image

(b) The expert-delineated cancerous region was shown by a white dotted line and the CADx-delineated cancerous region was shown as yellow blocks. The accuracy of the area concordance was 77%.

(c) Computer detected microvessels were colored in red

Kanesaka et al

Zhu et al. propuseram um sistema de IA que prevê a profundidade de invasão do câncer gástrico, distinguindo o precoce daquele com invasão submucosa mais profunda, podendo ser uma ferramenta para reduzir gastrectomias desnecessárias. A acurácia (89,16%) e especificidade (95,56%) foram significativamente melhores que as dos endoscopistas experientes^[14].

Em 2015, foi introduzido um novo sistema de espectroscopia de autofluorescência induzida por laser, WavSTAT4 (SpectraScience, San Diego, EUA), que também permite a previsão in vivo em tempo real da histologia de diminutos pólipos. Mostrou uma sensibilidade de 81,8%, uma especificidade de 85,2% e um VPN de 96,1%^[15].

<https://endoscopiaterapeutica.com.br/wp-content/uploads/2020/07/VIDEO-2020-04-09-18-54-47.mp4>

Outro exemplo de CADx é o EndoBrain, que é um sistema baseado em inteligência artificial, que já está autorizado, desde maio de 2019, para uso clínico pela agência reguladora japonesa. O EndoBrain utiliza dois modos de observação endocitoscópica para avaliação histológica dos pólipos colorretais: um modo corado para analisar os núcleos celulares e a estrutura da cripta, e um modo NBI para analisar os microvasos^[16].



Na análise das imagens endocitoscópicas coradas, o EndoBrain identificou lesões do cólon com sensibilidade de 96,9%, especificidade de 100%, acurácia de 98%, valor preditivo positivo de 100% e valor preditivo negativo de 94,6%. Todos esses valores foram significativamente maiores que os dos endoscopias e experts^[16].

Na análise de NBI, o EndoBrain distinguiu lesões neoplásicas de não neoplásicas com sensibilidade de 96,9%, especificidade de 94,3%, acurácia de 96,0%, valor preditivo positivo de 96,9% e valor preditivo negativo de 94,3%. Todos esses valores foram significativamente mais altos do que os dos endoscopistas. A sensibilidade e o valor preditivo negativo foram significativamente mais altos, mas os outros valores são comparáveis aos dos experts^[16].

<https://endoscopiaterapeutica.com.br/wp-content/uploads/2020/07/VIDEO-2020-04-09-18-55-02.mp4>

Além do que foi citado, a IA também pode auxiliar a endoscopia de outras formas. Em 2020, no congresso mundial de endoscopia, Endo 2020, da WEO, o grupo de HCFMUSP, de São Paulo, apresentou um trabalho que utiliza IA para analisar imagens endoscópicas com o auxílio do Google Automatic Machine (“AutoML”). Analisaram imagens de gastrite e não-gastrite, com precisão de 67,9% e sensibilidade de 96,4%; e também analisaram imagens de cancer gástrico precoce, confirmados histologicamente, comparando com estômago normal ou com achados benignos. Obtiveram precisão de 86,8%, com sensibilidade de 97,1%^[17].

Dessa forma, pode-se compreender que a Inteligência Artificial abrange um conjunto de tecnologias que tem auxiliado a endoscopia digestiva, através do processamento acelerado de dados, na precisão e velocidade dos testes diagnósticos.

Trabalhos futuros devem estimular a criação de uma integração contínua dos sistemas de IA com as atuais plataformas de endoscopia e registros médicos eletrônicos, promovendo módulos de treinamento para habilitar seu uso pelos profissionais e melhores meios de regulamentação e aprovação dessa nova tecnologia. Portanto, a IA deve ser vista como uma ferramenta, que não tem por intuito substituir a função do médico, mas de auxiliar tecnologicamente a prática clínica e tornar a medicina mais segura e efetiva.

É interessante que o médico procure desenvolver sua “Inteligência Inter-Artificial”, ou seja, não se bloqueie para as novas tecnologias, elas são um caminho sem volta. Podemos começar a praticar esta “nova inteligência” aprendendo inicialmente com nossos próprios telefones celulares.

Ao contrário do que muitos pensam, A IA não vem para atrapalhar, ela vem para ajudar e contribuir. Devemos apenas ir treinando nossas habilidades e competências para utilizá-la em prol de si e dos pacientes.

**Artigo escrito com a contribuição de Dr. Tyler Berzin (Beth Israel Deaconess Medical Center – Harvard Medical School, Boston-MA), Marina de Andrade Casado Guedes Pereira (IMIP-Faculdade Pernambucana de Saúde) e Juliana de Alencar Melo (IMIP-Faculdade Pernambucana de Saúde).*

Referências:

[1] Artificial intelligence in gastrointestinal endoscopy: The future is almost here

Muthuraman Alagappan, Jeremy R Glissen Brown, Yuichi Mori, Tyler M Berzin

World Journal of Gastrointestinal Endoscopy, 2018

[2] Artificial intelligence-assisted polyp detection for colonoscopy: initial experience

Masashi Misawa, Shin-ei Kudo, Yuichi Mori, Tomonari Cho, Shinichi Kataoka, Akihiro Yamauchi, Yushi Ogawa, Yasuharu Maeda, Kenichi Takeda, Katsuro Ichimasa, Hiroki Nakamura, Yusuke Yagawa, Naoya Toyoshima, Noriyuki Ogata, Toyoki Kudo, Tomokazu Hisayuki, Takemasa Hayashi, Kunihiko Wakamura, Toshiyuki Baba, Fumio Ishida, Hayato Itoh, Holger Roth, Masahiro Oda, Kensaku Mori

Gastroenterology in Motion, 2016

[3] Real-time automatic detection system increases colonoscopic polyp and adenoma detection rates: a prospective randomised controlled study

Pu Wang, Tyler M Berzin, Jeremy Romek Glissen Brown, Shishira Bharadwaj, Aymeric Becq, Xun Xiao, Peixi Liu, Liangping Li, Yan Song, Di Zhang, Yi Li, Guangre Xu, Mengtian Tu, Xiaogang Liu

Gut, 2019

[4] Development and validation of a deep-learning algorithm for the detection of polyps during colonoscopy

Pu Wang, Xiao Xiao, Jeremy R. Glissen Brown, Tyler M. Berzin, Mengtian Tu, Fei Xiong, Xiao Hu, Peixi Liu, Yan Song, Di Zhang, Xue Yang, Liangping Li, Jiong He, Xin Yi, Jingjia Liu and Xiaogang Liu

Nature Biomedical Engineering, 2018

[5] <https://www.bli.eu/about-multi-light/about-cad-eye/>

[6] <https://www.fujifilm.eu/eu/cadeye>

[7] Introducing computer-aided detection to the endoscopy suite

Jeremy R. Glissen Brown, Mohammad Bilal, Pu Wang, Tyler M. Berzin

Gastrointestinal Endoscopy, 2020

[8] Application of artificial intelligence using a convolutional neural network for detecting gastric cancer in endoscopic images

Toshiaki Hirasawa, Kazuharu Aoyama, Tetsuya Tanimoto, Soichiro Ishihara, Satoki Shichijo, Tsuyoshi Ozawa, Tatsuya Ohnishi, Mitsuhiro Fujishiro, Keigo Matsuo, Junko Fujisaki, Tomohiro Tada

Springer, 2018

[9] Gastroenterologist-Level Identification of Small-Bowel Diseases and Normal Variants by Capsule Endoscopy Using a Deep-Learning Model

Zhen Ding, Huiying Shi,t* Hao Zhang, Lingjun Meng, Mengke Fan, Chaoqun Han, Kun Zhang, Fanhua Ming, Xiaoping Xie, Hao Liu, Jun Liu, Rong Lin, and Xiaohua Hou

Gastroenterology, 2019

[10] Application of Artificial Intelligence in Gastrointestinal Endoscopy

Yishan He, Jingran Su , Zhen Li , Xiuli Zuo , Yanqing Li

[11] Real-time automated diagnosis of precancerous lesions and early esophageal squamous cell carcinoma using a deep learning model

LinJie Guo, Xiao Xiao, ChunCheng Wu, Xianhui Zeng, Yuhang Zhang, Jiang Du, Shuai Bai, Jia Xie, Zhiwei Zhang, Yuhong Li, Xuedan Wang, Onpan Cheung, Malay Sharma, Jingjia Liu, Bing Hu

Gastrointestinal Endoscopy, 2019

[12] Convolutional neural network for the diagnosis of early gastric cancer based on magnifying narrow band imaging

Lan Li, Yishu Chen, Zhe Shen, Xuequn Zhang, Jianzhong Sang, Yong Ding, Xiaoyun Yang, Jun Li, Ming Chen, Chaohui Jin, Chunlei Chen, Chaohui Yu

Springer, 2019

[13] Computer-aided diagnosis for identifying and delineating early gastric cancers in magnifying narrow-band images

Takashi Kanesaka, Tsung-Chun Lee, Noriya Uedo, Kun-Pei Lin, Huai-Zhe Chen, Ji-Yuh Lee, Hsiu-Po Wang, Hsuan-Ting Chang

Gastrointestinal Endoscopy, 2017

[14] Application of convolutional neural network in the diagnosis of the invasion depth of gastric cancer based on conventional endoscopy

Yan Zhu, Qiu-Cheng Wang, Mei-Dong Xu, Zhen Zhang, Jing Cheng, Yun-Shi Zhong, Yi-Qun Zhang, Wei-Feng Chen, Li-Qing Yao, Ping-Hong Zhou, Quan-Lin Li

Gastrointestinal Endoscopy, 2019

[15] In vivo real-time assessment of colorectal polyp histology using an Optical biopsy forceps System based on laser-induced fluorescence spectroscopy

Timo Rath, Gian E. Tontini, Michael Vieth, Andreas Nagell, Markus F. Neurath, Helmut Neumann

Endoscopy, 2015

[16] Artificial Intelligence-assisted System Improves Endoscopic Identification of Colorectal Neoplasms

Shin-ei Kudo, Masashi Misawa, Yuichi Mori, Kinichi Hotta, Kazuo Ohtsuka, Hiroaki Ikematsu, Yutaka Saito, Kenichi Takeda, Hiroki Nakamura, Katsuro Ichimasa, Tomoyuki Ishigaki, Naoya Toyoshima, Toyoki Kudo, Takemasa Hayashi, Kunihiko Wakamura, Toshiyuki Baba, Ishida Fumio, Haruhiro Inoue, Hayato Itoh, Masahiro Oda, Kensaku Mori

Clinical Gastroenterology and Hepatology, 2019

[17] Artificial Intelligence using AUTOML TOOL for evaluation of endoscopic gastric images: A Brazilian piloto study

Carolina Ogawa Matsubayashi, Edson Ide, Elisa Ryoka Baba, Eduardo Guimarães Horneaux de Moura, Paulo Sakai

Abstract presented in Endo2020, World Congress of Endoscopy of WEO, 2020

