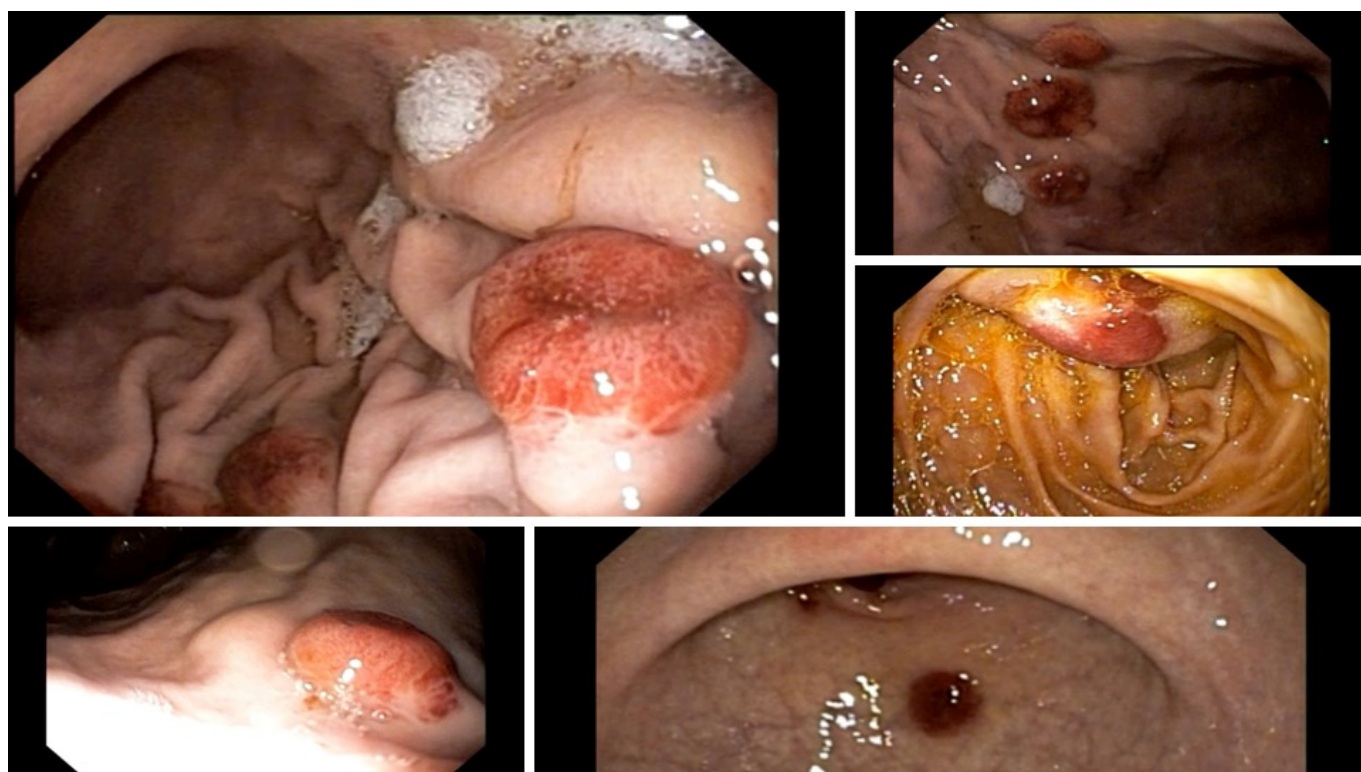


Paciente de 35 anos, evoluindo há cerca de 3 meses com queixa de náuseas, vômitos e epigastralgia. Relata perda de cerca de 15 kg nos últimos 6 meses, tendo apresentando ainda no período episódios de infecção respiratória e quadro diarréico. Durante a investigação, identificada sorologia positiva para HIV.

Submetido a endoscopia digestiva alta que evidenciou tais lesões:



```
(function(d, s, id){ var js, fjs = d.getElementsByTagName(s)[0]; if (d.getElementById(id)) {return;} js =  
d.createElement(s); js.id = id; js.src = "//connect.facebook.net/en_US/sdk.js";  
fjs.parentNode.insertBefore(js, fjs); }(document, 'script', 'facebook-jssdk'));
```

Facebook

---

Apenas nos diga quem você é para ver o resultado!

Mostrar meu resultado >>



Quiz - kaposi

Acertei %%score%% em %%total%%

Compartilhe seus resultados

---

Facebook

Facebook

Twitter

Google+

---

```
/* JS debug. Use $_GET['wpvq_js_debug'] to enable it. */ var wpvq_js_debug = false;
```

```
var wpvq_ans89733 = {"a9374":{"1029":"0","1030":"0","1031":"1","1032":"0","1033":"0"},"ra98euef":{"209":{"ai0099":"1031","e9878":"
```

O sarcoma de Kaposi é um tumor vascular de baixo grau associado a infecção pelo herpesvirus humano 8

(HHV-8). A primeira descrição desse tumor data de 1872 por Dr. Moritz Kaposi, um dermatologista húngaro, que descreveu 5 casos de sarcomas de pele múltiplos, pigmentados e idiopáticos. Hoje, são descritas um total de 4 formas da doença, todas relacionadas ao HHV-8 e representando diferentes manifestações do mesmo processo patológico:

- Variantes clássica do Kaposi: ocorre predominantemente em homens jovens, do leste europeu e países mediterrâneos, não associada ao HIV, mas a outras alterações do sistema imunológico e doenças malignas. Clinicamente, essa variante se manifesta de forma assintomática, com lesões múltiplas nodulares, vermelho-arroxeadas, principalmente em membros inferiores, com crescimento lento e surgimentos de lesões mais proximais posteriormente. Incomum a evolução para forma sistêmica.
- Segunda variante é a linfadenopatia associada ao sarcoma de Kaposi, também chamada forma endêmica ou Africana. Apresenta-se de modo agressivo com linfadenopatia generalizada, com raras lesões cutâneas.
- Terceira variante do Kaposi é associada a uso de imunossupressão ou pós transplante. Desenvolve-se meses a anos após terapia imunossupressora ou transplante de órgãos, com apresentação de lesões cutâneas. Em cerca de metade dos casos também é observada a presença de lesões em outros órgãos internos e linfadenopatia.
- A quarta variante do Kaposi é associada à síndrome da imunodeficiência adquirida (SIDA) e consiste na forma associada ao quadro apresentado. O paciente em questão, durante a investigação, apresentou sorologia positiva para o HIV, tendo iniciado tratamento antirretroviral. Essa forma é encontrada em aproximadamente um quarto ( $1/4$ ) de todos os pacientes com SIDA e é o tumor mais comum relacionada à síndrome. O sarcoma de Kaposi associado à SIDA não tem localização preferencial, mas é amplamente disperso e o acometimento dos linfonodos e do trato digestivo ocorre relativamente precoce no curso da doença.

Embora o Kaposi gastrointestinal seja usualmente assintomático, alguns pacientes se apresentam com dor abdominal, perda de peso, náuseas, vômitos e diarreia. Hemorragia gastrointestinal, obstrução e perfuração também são relatados.

O achado endoscópico das lesões de Kaposi consiste principalmente em formações elevadas, de aspecto polipóide, vermelho arroxeadas, contudo formações de aspecto subepitelial, ulceradas ou com espessamento de pregueado gástrico também são descritos. O diagnóstico é dado através da realização de biópsias e estudo anatomopatológico e imunohistoquímico, sendo incomum a observação de sangramento importante associado ao procedimento.

De modo geral, o envolvimento visceral do sarcoma de Kaposi é associado com prognóstico ruim, com o tratamento sendo comumente paliativo, visando a melhora dos sintomas e prevenindo a progressão da doença. Entre as opções de tratamento cita-se: antirretrovirais, radioterapia, quimioterapia ou terapia combinada. Dependendo da gravidade da SIDA, a terapia antirretroviral pode ser a primeira linha de tratamento, ajudando a reduzir a proporção de novas lesões, promovendo a redução das lesões existentes e melhorando a sobrevida com ou sem quimioterapia. A quimioterapia sistêmica é reservada habitualmente com casos de doença disseminada.

Literatura recomendada:

Arora M, Goldberg EM. Kaposi sarcoma involving the gastrointestinal tract. *Gastroenterol Hepatol (N Y)*. 2010;6(7):459-462.

Guimarães, D. F., Nobre\2010e\2010Souza, M. A. and Souza, M. H. (2017), Gastric Kaposi sarcoma: A difficult endoscopic diagnosis. *Digestive Endoscopy*, 29: 229-229." } } };

```
/* Global var */ var wpvq_front_quiz = true; // useful for wpvq-front-results var quizName = "Quiz - kaposi"; var quizId = 201; var totalCountQuestions = 1; var askEmail = false; var askNickname = false; var forceToShare = false; var wpvq_type = "WPVQGameTrueFalse";
```

```
var wpvq_hideRightWrong = false;
```

```
var wpvq_refresh_page = false; var wpvq_force_continue_button = false; var wpvq_browser_page = 0; var wpvq_answersStatus = []; var wpvq_countQuestions = false;
```

```
var wpvq_scroll_top_offset = 0; var wpvq_scroll_speed = 750;
```

```
var wpvq_autoscroll_next_var = false; var wpvq_progressbar_content = 'percentage'; var wpvq_wait_trivia_page = 1000;
```

```
var i18n_wpvq_needEmailAlert = "Você precisa fornecer um email para ver os resultados."; var i18n_wpvq_needNicknameAlert = "Você tem que fornecer um nickname para ver seus resultados."; var wpvq_checkMailFormat = true;
```

```
var wpvq_local_caption = 'Acertei %%score%% em 1'; var wpvq_refresh_url = '//endoscopiaterapeutica.com.br/wp-content/plugins/kalins-pdf-creation-station/kalins_pdf_create.php?singlepost=po_10115&&wpvqas=%%wpvqas%%'; var wpvq_share_url = 'https://endoscopiaterapeutica.com.br/quiz/quiz-lesoes-gastricas-e-duodenais/'; var wpvq_facebook_caption = 'Acertei %%score%% em 1 , e você?'; var wpvq_facebook_description = '%%details%%'; var wpvq_facebook_picture = null;
```

```
var wpvq_redirection_page = "";
```

