

A pancreatite aguda necrotizante está associada a coleções necróticas organizadas em mais de 50% dos casos, e cerca de 25% desses casos necessitam intervenção. A necrosectomia endoscópica transgástrica (NET) é uma opção menos invasiva para tratamento de coleção necrótica organizada, e deve ser priorizada sempre que possível antes de uma abordagem cirúrgica. A terapia a vácuo transgástrica tem sido descrita para tratamento de coleção necrótica organizada pancreática. Nós descreveremos a seguir um método de drenagem a vácuo utilizando um sistema de drenagem túbulo-laminar fechado para tratamento de fístula pancreatocutânea de alto débito associado a pancreatite necrotizante.

Um paciente masculino de 36 anos foi hospitalizado em Junho de 2018 com sintomas de dor abdominal por pancreatite aguda necrotizante associada a etilismo e tabagismo. Ele não apresentava comorbidades. O paciente evoluiu com síndrome de resposta inflamatória sistêmica e falência de múltiplos órgãos, e uma tomografia computadorizada de abdome revelou uma coleção necrótica organizada massiva. O paciente desenvolveu quadro séptico e sangramento digestivo varicoso, necessitando tamponamento com passagem de balão esofágico. Em seguida, houve drenagem espontânea de secreção pancreática em região inguinal esquerda.

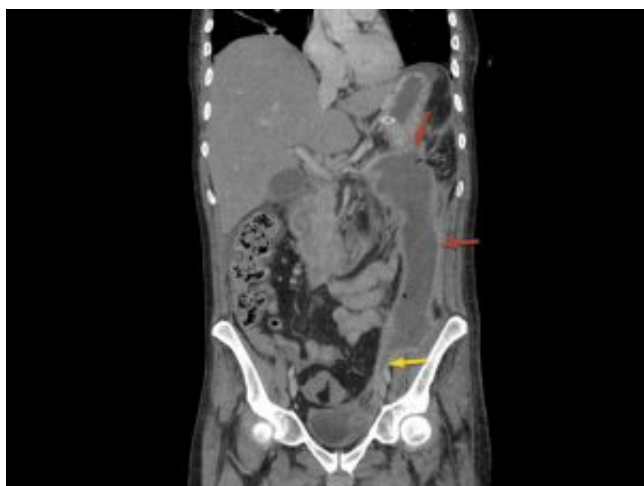

FIGURA 1 - Coleção necrótica organizada massiva estendendo-se através do espaço retroperitoneal (setas vermelhas) até a região inguinal esquerda (seta amarela).

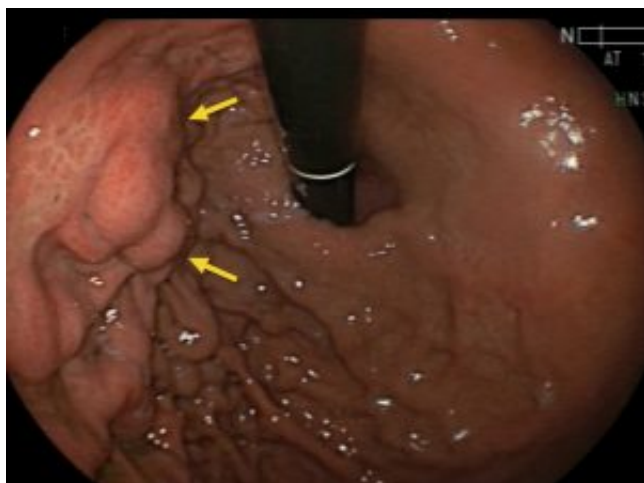

FIGURA 2 – Varizes gástricas devido a trombose de

veia esplênica (setas). Essa complicação impôs um desafio à drenagem transgástrica.

Nessa ocasião o paciente foi então transferido de hospital para o nosso setor de endoscopia para NET com uso de prótese metálica autoexpansível para aposição luminal.

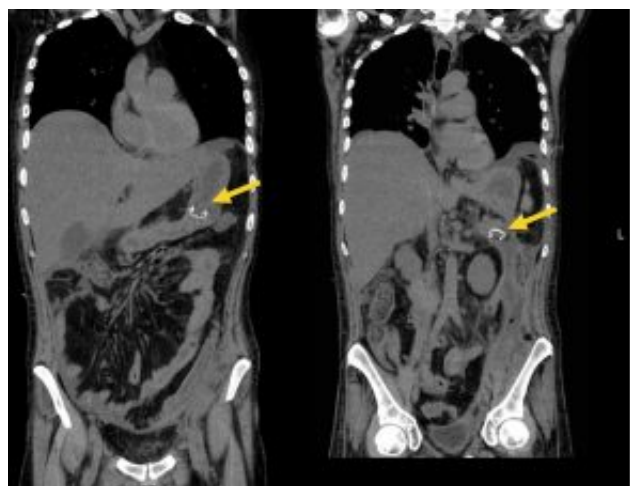


Figura 3 – Drenagem transgástrica de coleção pancreática organizada utilizando prótese metálica por aposição luminal (setas) (Hanaro BCF 12mm/30mm stent, MItech, Gyeonggi-do, Rep. of Korea).

Após três sessões semanais de NET, houve limpeza efetiva do material necrótico pancreático, porém o paciente desenvolveu uma fístula pancreatocutânea de alto débito em região inguinal (acima de 1000mL). Foi decidido por terapia a vácuo com dreno túbulo-laminar.

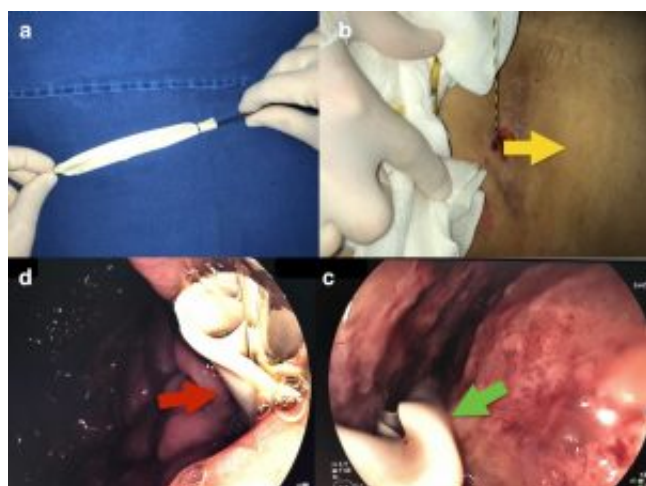


Figura 4 – Terapia a vácuo transgástrica utilizando drenagem fechada túbulo-laminar (dreno de Waterman). a. O dreno foi construído a partir de uma sonda nasogástrica de polietileno tipo Levine 14F envolta por um dreno de latex tipo Penrose N3. b. um fio-guia foi inserido endoscopicamente até sua exteriorização no orifício inguinal. O fio-guia foi então transferido da boca para a narina esquerda. c. o dreno túbulo-laminar foi então inserido até atingir a cavidade

abdominal auxiliando por um endoscópio. d. Extremidade gástrica do dreno túbulo-laminar.

Uma primeira tentativa de passagem do dreno através da prótese resultou em mal posicionamento da mesma, com persistência da fístula. Uma semana após, foi optado por remoção da prótese e passagem através do orifício gástrico e dentro da retrocavidade abdominal.

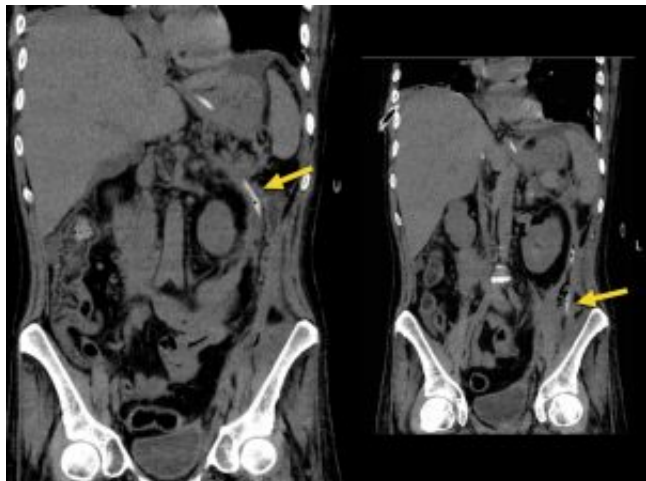


Figura 5 – Dreno tubulo-laminar situado no espaço retroperitoneal (setas). A prótese metálica pré-existente foi removida.

A terapia a vácuo (pressão de 200 mmHg) foi então reiniciada, resultando em redução significativa do débito da fístula (de acima de 1000mL para 30mL em 24 horas). Cinco dias após controle efetivo do débito da fístula, o dreno foi removido e 2 próteses plásticas duplo-espiraladas 7F/7cm (Cook endoscopy, Winston-Salem, NC, USA) foram posicionadas através do pertuito gástrico.

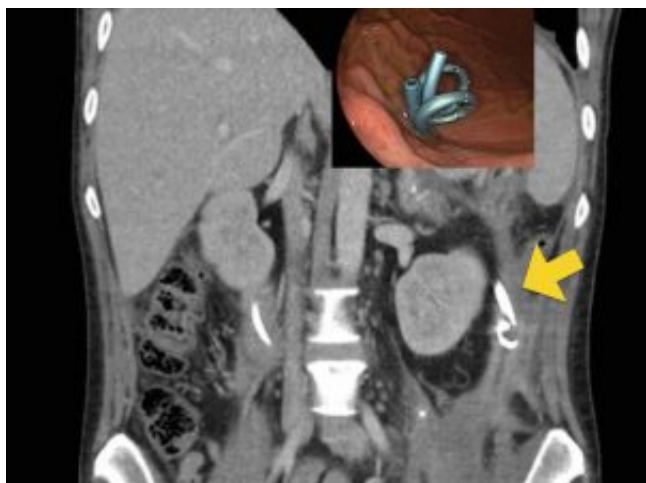


Figura 6 – Resolução completa da cavitação necrosada

e da fístula pancreatocutânea. Duas próteses plásticas duplo-espiraladas foram inseridas para manutenção do peritônio gástrico. A seta amarela mostra a extremidade distal/interna da prótese.

O paciente restaurou a dieta via oral e recebeu alta 2 semanas após este procedimento. Após 18 semanas de seguimento o paciente restaurou o peso original e encontra-se sem sintomas digestivos. As próteses pancreáticas transgástricas devem permanecer indefinidamente devido ao desenvolvimento de síndrome de desconexão pancreática.

AUTORES

Eduardo Aimore Bonin, Andre Marussi Morsoletto, Eduardo Silva Carboni, Eduardo Brommelstroet Ramos, Julio Cesar Wiederkehr, Micheli Fortunato Domingos, Guilherme Francisco Gomes.

Hospital Nossa Senhora das Graças, Curitiba, Brasil

REFERÊNCIAS

1 Manrai M, Kochhar R, Gupta V, Yadav TD, Dhaka N, Kalra N, Sinha SK, Khandelwal N. Outcome of Acute Pancreatic and Peripancreatic Collections Occurring in Patients With Acute Pancreatitis. *Ann Surg.* 2018 Feb;267(2):357-363.

2 Sarathi Patra P, Das K, Bhattacharyya A, Ray S, Hembram J, Sanyal S, Dhali GK. Natural resolution or intervention for fluid collections in acute severe pancreatitis. *Br J Surg.* 2014 Dec;101(13):1721-8.

3 Bakker OJ, van Santvoort HC, van Brunschot S, Geskus RB, Besselink MG, Bollen TL, van Eijck CH, Fockens P, Hazebroek EJ, Nijmeijer RM, Poley JW, van Ramshorst B, Vleggaar FP, Boermeester MA, Gooszen HG, Weusten BL, Timmer R; Dutch Pancreatitis Study Group. Endoscopic transgastric vs surgical necrosectomy for infected necrotizing pancreatitis: a randomized trial. *JAMA.* 2012 Mar 14;307(10):1053-61.

4 Loske G, Schorsch T, Gobrecht O, Martens E, Rucktäschel F. Transgastric endoscopic vacuum therapy with a new open-pore film drainage device in a case of infective pancreatic necrosis. *Endoscopy.* 2016;48 Suppl 1:E148-9.

5 Wedemeyer J, Kubicka S, Lankisch TO, Wirth T, Patecki M, Hiss M, Manns MP, Schneider AS. Transgastrostomically placed endoscopic vacuum-assisted closure system as an addition to transgastric necrosectomy in necrotizing pancreatitis (with video). *Gastrointest Endosc.* 2012 Dec;76(6):1238-41.

