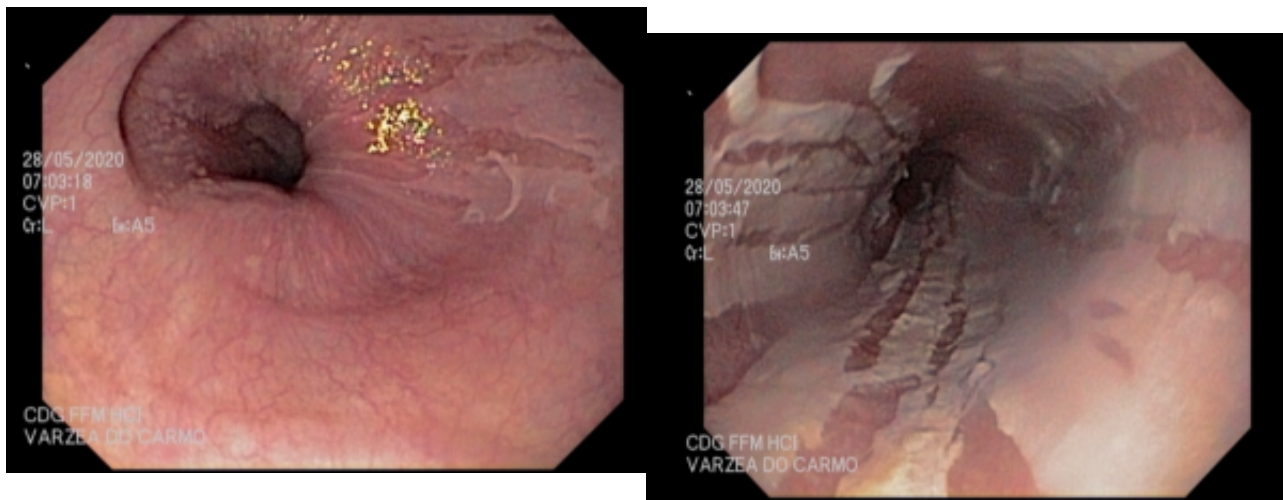


Paciente 53 anos, feminino com queixa de azia há 6 meses.

- Nega regurgitação, disfagia, perda de peso.
- Antecedente de depressão em uso de fluoxetina 20mg há 12 meses.
- Submetido a fundoplicatura há 3 anos.
- Nega alergias, tabagismo.

Realizou Endoscopia digestiva alta com os seguintes achados:



```
(function(d, s, id){ var js, fjs = d.getElementsByTagName(s)[0]; if (d.getElementById(id)) {return;} js = d.createElement(s); js.id = id; js.src = "//connect.facebook.net/en_US/sdk.js"; fjs.parentNode.insertBefore(js, fjs); }(document, 'script', 'facebook-jssdk'));
```

Facebook

Apenas nos diga quem você é para ver o resultado!

Mostrar meu resultado >>



Esofagite dissecans

Acertei %%score%% em %%total%%

Compartilhe seus resultados

Facebook

Facebook

Twitter

Google+

```
/* JS debug. Use $_GET['wpvq_js_debug'] to enable it. */ var wpvq_js_debug = false;
```

```
var wpvq_ans89733 = {"a9374":{"1223":"0","1224":"0","1225":"0","1226":"0","1227":"1"},"ra98euef":{"248":{"ai0099":"1227","e9878":"
```

A esofagite dissecante superficial (EDS) também conhecida como esofagite descamativa é uma doença degenerativa do epitélio escamoso na qual ocorre descamação da mucosa superficial.

Os aspectos histológicos descritos e compatíveis são: (1) paraqueratose, (2) divisão intraepitelial em vários graus acima da camada basal, ocasionalmente associados a bolhas intraepiteliais distintas, (3) mínima ou nenhuma inflamação.

Trata-se de uma entidade rara, de etiologia indeterminada, descrita apenas em séries de casos. Uma variedade de doenças sistêmicas, incluindo pênfigo vulgar, doença celíaca, doença arterial coronariana e doença renal crônica, tem sido associada à EDS. Medicamentos como: AINEs, bisfosfonatos, cloreto de potássio e ferro também são descritos. Entretanto, tem-se destaque para as medicações psicoativas. Em

uma série de 41 casos, estas foram relatadas por 73,1% dos sujeitos e mais da metade da população do estudo estava usando um inibidor seletivo da captação de receptores de serotonina (ISRS) ou um inibidor de captação de serotonina e noradrenalina (SNRI).

Endoscopicamente a EDS é caracterizada por “lâminas” de tecido escamoso descamado com mucosa subjacente normal.

Predominante em mulheres de meia idade, apresenta-se de forma variada, desde um achado incidental à sintomas esofágicos como disfagia, odinofagia e impactação alimentar. A maioria dos casos tem uma evolução benigna com resolução dos sintomas durante o seguimento.

Referências:

Hart, P. A et al. Esophagitis Dissecans Superficialis: Clinical, Endoscopic, and Histologic Features. Digestive Diseases and Sciences. 2015: 60(7), 2049–2057.

Kajihara, Y. A Case of Desquamative Esophageal Lesions, Most Likely due to Celecoxib. Internal Medicine: 2019 58(11), 1655-1655.

Rawal, K. K. Esophagitis dissecans superficialis. Indian Journal of Gastroenterology. 2015: 34(4), 349–349.

Colaboração do EDIVALDO ALMEIDA DE ARAUJO JUNIOR: Médico Residente do Centro Diagnóstico em Gastroenterologia (CDG) do Hospital das Clínicas de São Paulo''}}};

```
/* Global var */ var wpvq_front_quiz = true; // useful for wpvq-front-results var quizName = "Esofagite dissecans"; var quizId = 230; var totalCountQuestions = 1; var askEmail = false; var askNickname = false; var forceToShare = false; var wpvq_type = "WPVQGameTrueFalse";
```

```
var wpvq_hideRightWrong = false;
```

```
var wpvq_refresh_page = false; var wpvq_force_continue_button = false; var wpvq_browser_page = 0; var wpvq_answersStatus = []; var wpvq_countQuestions = false;
```

```
var wpvq_scroll_top_offset = 0; var wpvq_scroll_speed = 750;
```

```
var wpvq_autoscroll_next_var = false; var wpvq_progressbar_content = 'percentage'; var wpvq_wait_trivia_page = 1000;
```

```
var i18n_wpvq_needEmailAlert = "Você precisa fornecer um email para ver os resultados."; var i18n_wpvq_needNicknameAlert = "Você tem que fornecer um nickname para ver seus resultados."; var wpvq_checkMailFormat = true;
```

```
var wpvq_local_caption = 'Acertei %%score%% em 1'; var wpvq_refresh_url = '//endoscopiatera
```

```
peutica.com.br/wp-content/plugins/kalins-pdf-creation-  
station/kalins_pdf_create.php?singlepost=po_11157&&wpvqas=%%wpvqas%%'; var  
wpvq_share_url = 'https://endoscopiaterapeutica.com.br/quiz/voce-ja-se-deparou-com-esse-achado-  
endoscopico-na-sua-pratica/'; var wpvq_facebook_caption = 'Acertei %%score%% em 1 , e  
você?'; var wpvq_facebook_description = '%%details%%'; var wpvq_facebook_picture = null;  
  
var wpvq_redirection_page = '';
```

